

ESTUDIO IN VITRO DE LA FRECUENCIA DEL 4º CONDUCTO RADICULAR DE LA RAÍZ MESIO BUCAL EN PRIMEROS MOLARES SUPERIORES PERMANENTES

Dr. Henry Herrera - Dra. Helen de Herrera - Dr. José Gutiérrez¹

Resumen

El presente estudio "in vitro", fue realizado en la Universidad Evangélica de El Salvador, Facultad de Odontología, para determinar la frecuencia del 4º conducto de la raíz mesio bucal del primer molar superior permanente, habiéndose examinado 241 piezas extraídas. De las 241, seis fueron excluidas por no reunir los requisitos indispensables. Las piezas estudiadas fueron 235 de las cuales el 2.55% (6 piezas) presentaron calcificación de los conductos de la raíz mesio bucal (MB). 11.06% (26 piezas) presentaron 2 forámenes apicales con un conducto, 23.40% (55 piezas dentales) presentaron 1 foramen apical con dos conductos, 28.08% (66 piezas) presentaron 2 forámenes apicales y 2 conductos, 34.89% (82 piezas) presentaron un foramen apical y un conducto. Por lo tanto, se concluye, que el porcentaje total de la frecuencia del 4º conducto de la raíz mesio bucal del primer molar superior permanente de piezas extraídas fue de 51.48% (121 piezas).

Introducción

Las palabras éxito y fracaso en endodoncia son mencionadas constantemente, principalmente la última, pues las evidencias encontradas son de elevados porcentajes de malos tratamientos que llevan consecuentemente a la frustración del profesional, esto debido a que la técnica endodóntica posee muchos detalles interdependientes y principios fundamentales necesarios para obtener un mayor porcentaje de resultados favorables.

El conocimiento preciso de la morfología interna de la cámara pulpar y de los canales radiculares, así como las características externas son de gran importancia para lograr el éxito deseado. Es por esto, que antes de cualquier intervención endodóntica, el profesional deberá conocer ampliamente los aspectos anatómicos normales de las piezas dentales, así como también las posibles variantes, debido a la edad, caries, abrasión, erosión, enfermedad periodontal y otras. Toda esta gama de aspectos contribuirá a elevar los porcentajes de éxitos deseados en cada terapia endodóntica.

Como la anatomía interna de las piezas no es visible directamente, la sensibilidad táctil deberá ser desarrollada por el profesional y es de fundamental importancia para localizar y mentalmente imaginar la conformación de la cavidad pulpar, complementando lo antes expuesto y auxiliándose por medio del examen radiográfico del caso para reunir los detalles del mismo, el profesional estará en condiciones de formar y ordenar la imagen tridimensional de la cavidad pulpar y de esta manera tendrá capacidad para intervenir en el campo de acción del endodontista: el endodonto.

La presente investigación es importante porque a nivel nacional no hay referencia propia del tema sobre la frecuencia del cuarto conducto radicular en primeros molares superiores permanentes; con los resultados obtenidos se propiciará que el clínico incremente el porcentaje de éxito en los tratamientos endodónticos de dichas piezas dentales; además, se enfatizan los lineamientos imprescindibles para la localización del cuarto conducto radicular de la raíz mesio bucal y se presenta una estrategia preventiva para evitar el fracaso endodóntico debido a la no localización de dicho conducto. El profesional que no considera estos aspectos trabajará a ciegas y colaborará aumentando los ya elevados porcentajes de fracasos endodónticos. La importancia de la realización del presente estudio, reside en establecer parámetros de comparación con los informes internacionales frente a los hallazgos locales. Esta investigación fue conducida para verificar la frecuencia de este evento, informando los resultados propios y la estrategia adecuada para abordar dicha problemática.

Materiales y Métodos

Doscientas cuarenta y una piezas de primeros molares superiores permanentes extraídas, fueron examinadas, habiéndose excluido 6 por no reunir los requisitos necesarios para el estudio, siendo preparadas y examinadas con lupa de aumento 3x con la finalidad de visualizar los forámenes y las entradas de los conductos.

El tercio apical de la raíz mesio bucal de las 235 piezas, fue examinado para determinar el número de forámenes presentes en dicha zona. (Fig 1), utilizando explorador endodóntico No. Dg 16, explorador clínico No. 5 y limas manuales de acero inoxidable No. 0.6, 0.8 (Dentsply Maillefer, Ballaigues, Suiza). La cúspide mesio bucal de las piezas fue seccionada con disco de carburundum y removida (Fig. 2 y 3) con la finalidad de realzar la visualización del Rostrum Canalicum en el piso de la cámara pulpar, realizando adicionalmente desgaste compensatorio de la proyección dentaria de la pared mesial utilizando fresa Endo-Z (Dentsply Maillefer) (Fig. 4), facilitando con este procedimiento la búsqueda del cuarto conducto (MB2), (1, 2, 3) utilizando el explorador endodóntico y las limas manuales, los cuales se posicionaron en sentido direccional de distal a mesial, para la correcta localización del cuarto conducto, ya que, la embocadura del canal presenta esta orientación, debido a la proyección dentinaria que recubre la entrada del mismo.

Las 235 piezas se clasificaron de acuerdo al número de conductos localizados a nivel del tercio cervical.

1. Los autores de este trabajo fueron galardonados con el Premio Nacional de Odontología "Dr. José Benjamín Zavaleta" en el 2001.



Fig. 1. Identificación y localización de forámenes apicales.

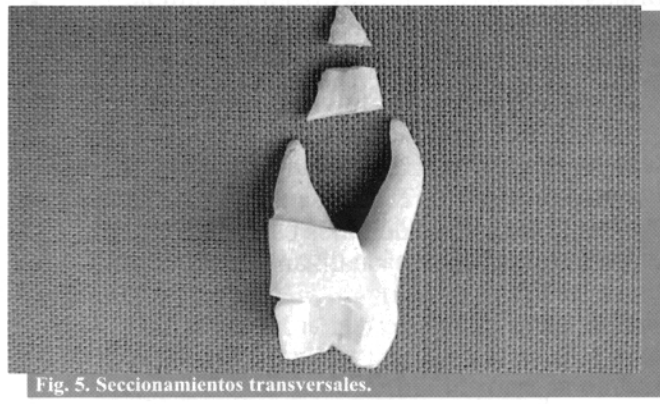

Fig. 5. Seccionamientos transversales.

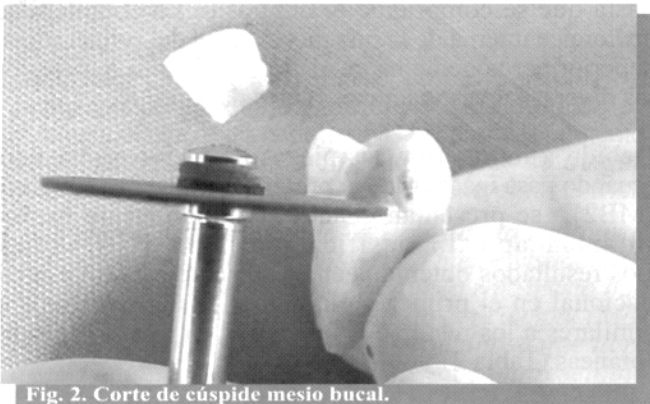


Fig. 2. Corte de cúspide mesio bucal.

Los segmentos seccionados fueron blanqueados en solución de hipoclorito de sodio al 5.25% por 24 horas, Para facilitar la presencia o no de 2 conductos (Fig 6).

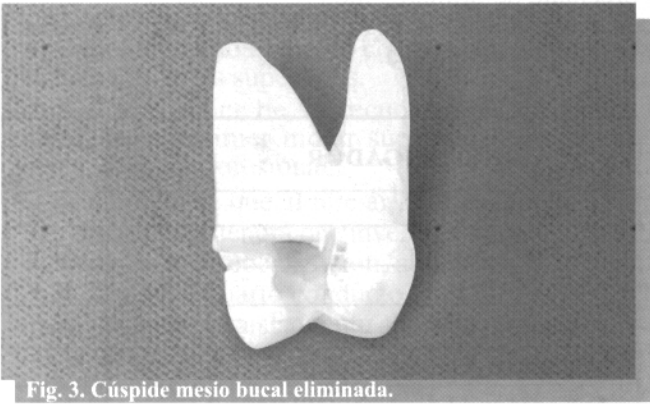

Fig. 3. Cúspide mesio bucal eliminada.

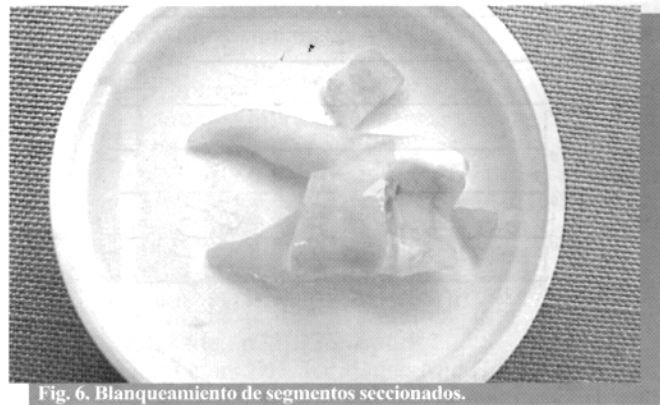


Fig. 6. Blanqueamiento de segmentos seccionados.

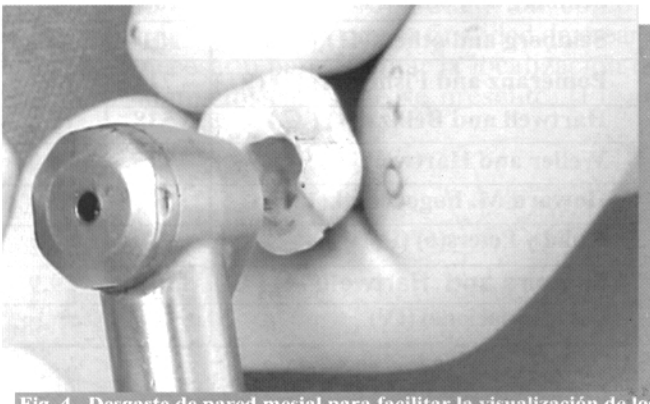


Fig. 4. Desgaste de pared mesial para facilitar la visualización de los conductos.

Las piezas dentales fueron analizadas según la clasificación de Weine (4), donde el Tipo I presenta un conducto con un foramen apical; el Tipo II, 2 conductos con un único foramen apical; el Tipo III 2 conductos con 2 forámenes apicales independientes y el Tipo IV, un conducto que se bifurca en dos forámenes apicales separados, (Fig. 7).

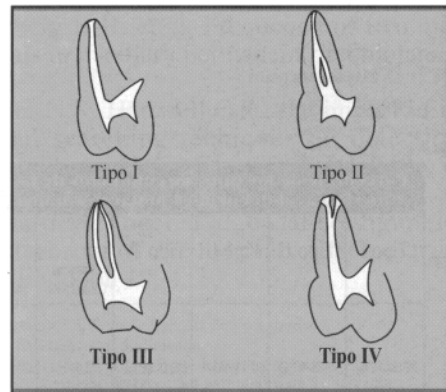
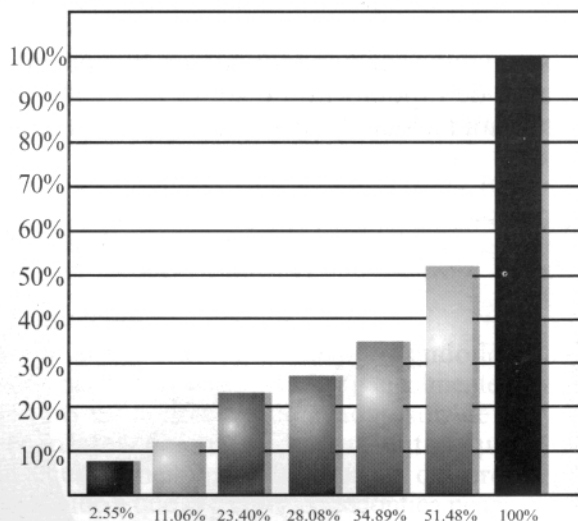


Fig 7. Clasificación de Weine de conductos mesio bucales de molares superiores permanentes.

Resultados

Macroscópicamente, in vitro, se examinaron 241 piezas dentales extraídas, de las cuales se excluyeron 6 piezas por no reunir los requisitos indispensables para la presente investigación; por lo tanto las piezas dentales estudiadas fueron 235. A continuación se visualizan de forma gráfica los resultados:

Gráfica 1- Hallazgos



- 6 Piezas calcificadas
- 26 con 2 forámenes apicales con un conducto
- 55 con 1 forámen apical con 2 conductos
- 66 con 2 forámenes apicales con 2 conductos
- 82 con un forámen apical y 1 conducto
- 121 piezas con presencia de 4º conducto
- 235 piezas en total

Tabla 1

Porcentaje de los tipos de conductos de la Raíz mesio bucal del primer molar permanente					
Tipo I	Tipo II	Tipo III	Tipo IV	Conductos Calcificados	Total
82 (34.89%)	55(23.40%)	66(28.08%)	26(11.06%)	6(2.55%)	235(100%)

Discusión

Fundamentados en los datos recabados y la información adquirida en la presente investigación se puede afirmar que la frecuencia del cuarto conducto radicular de la raíz mesio bucal de primeros molares superiores permanentes es del 51.48%, similar a los trabajos de Hess (5), 53.6%, Weine y colabs. (4), 51.5%, Kulid y Peters (6), 54.2%, quienes realizaron "in Vitro" sus investigaciones al igual que la de los autores del presente estudio.

La frecuencia del cuarto conducto arriba del 50% en la mayoría de los estudios realizados, determina la necesidad de considerar que el cuarto conducto se encuentra presente hasta que se compruebe lo contrario. La complejidad anatómica interna de la raíz mesio bucal del primer molar superior permanente ha quedado confirmada a través de las diversas investigaciones realizadas.

Debido a lo anterior, las piezas de mejor pronóstico, (cuando pasa inadvertida la presencia del cuarto conducto (MB2), se presentan cuando terminan en un mismo foramen apical, clasificación Tipo II, (Weine). Los resultados obtenidos en el presente estudio a nivel nacional en el primer molar superior permanente son similares a los resultados obtenidos en investigaciones foráneas (Tabla 2).

Tabla 2:

Porcentaje de primeros molares superiores permanentes con dos conductos en la raíz mesio bucal reportados en la literatura especializada.

INVESTIGADOR	TOTAL DE PIEZAS DENTALES	% TOTAL DE PIEZAS CON 4 CONDUCTOS
Hess (5) (IV)		53.6
Zurcher(7)		42.5
Green(8)(IV)	700	42.9
Pineda(9)(IV)	245	59.2
Weine and others(4) (IV)		51.5
SyKaras and Economou(10) (IV)		32.0
Seidberg and others(11) (IV)	100	62.0
Seidberg and others(11) (C)	201	33.3
Pomeranz and Fishelberg(2) (C)	71	28.2
Hartwell and Bellizzi(1) (C)	538	18.6
Weller and Hartwell(12) (C)	835	39.0
Howard M. Fogel et. al.(13) (C)	208	71.0
Kulid y Peters(6) (IV)		54.2
Sempira and Hartwell(14) (C)		29.9
Estudio nacional (IV)	235	51.48

I.V. = Investigación I Vitro
C. = Investigación clínica

Todos los estudios demuestran la complejidad del sistema de canales de la raíz mesio bucal; los hallazgos de investigaciones clínicas difieren de los encontrados, in Vitro, esto debido a la dificultad de acceso, insuficiente iluminación por el campo operatorio reducido, falta de visión directa y por la escasa información que tiene el profesional en cuanto a la anatomía interna de la pieza. El clínico debe siempre considerar la posibilidad de encontrar en un 51.48%, el segundo conducto en la raíz mesio bucal del primer molar superior permanente. Evitando sintomatología post operatoria dolorosa asociada a la falta de tratamiento adecuado del conducto no localizado.

En casos vitales la persistencia de sangramiento durante la preparación biomecánica y dolor posterior al tratamiento, nos hará sospechar de la presencia de un Mb2. no identificado y tratado.

En casos necróticos en donde no fue localizado el cuarto conducto, puede desarrollarse, con el transcurrir del tiempo, lesión periapical radiolúcida y sintomatología dolorosa debido a las endotoxinas bacterianas contenidas en el sistema de conductos, las cuales se originan primordialmente por las bacterias Anaerobias estrictas.

La radiografía distalizada, además de la radiografía de diagnóstico, proporcionará una mejor visualización del cuarto conducto (Mb2), ya que la raíz mesio bucal presenta el 2° conducto superpuesto al principal (MB1), además de ser achatada y más voluminosa que la raíz disto bucal, razón por lo cual se hace imprescindible la maniobra antes mencionada.

Por las razones expuestas, se debe emplear el tiempo y la paciencia necesaria para desarrollar la destreza y habilidad adecuada para el correcto abordaje de los primeros molares superiores.

Ante el alto índice de la frecuencia del 4° conducto radicular del primer molar superior permanente se recomienda al profesional:

- Concientizarse que al iniciar la terapia endodóntica de dicha pieza, tendrá que invertir el tiempo necesario para la correcta localización, abordaje y tratamiento adecuado del cuarto conducto.
- Utilizar siempre aislamiento absoluto con la finalidad de aumentar la visibilidad y asepsia del campo operatorio (imprescindible).
- El acceso cameral deberá tener desde un inicio, la forma de conveniencia romboidal, tal como lo recomienda Weller (12), con la finalidad de crear el espacio necesario para facilitar la localización del cuarto conducto, caso éste se presente. (Fig. 8)

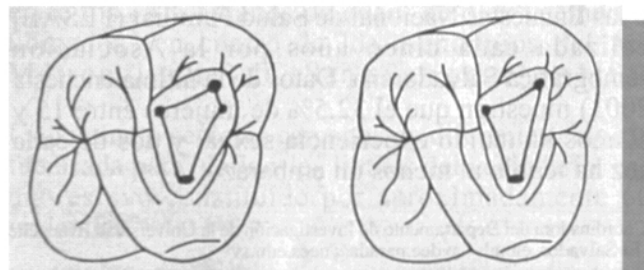


Fig. 8. Acceso cameral de forma romboidal recomendado por Weller para facilitar la localización del cuarto conducto.

- Para facilitar la localización y acceso del cuarto conducto, los instrumentos endodónticos deben dirigirse de distal a mesial, debido a que la embocadura del conducto se presenta orientada hacia distal.
- En un primer molar superior permanente tratado endodónticamente que presente zona periapical radiolúcida a nivel de la raíz mesio bucal, debemos sospechar de un cuarto conducto no localizado.
- Ante la necesidad de practicar cirugía periapical en la raíz mesio bucal, la preparación apical deberá ser extendida de bucal a lingual con la finalidad de incluir y obturar de forma retrograda ambos forámenes, cuando estos se encuentren presentes

Referencias

1. Hartwell G. Bellizi R. Clinical investigation of in Vivo endodontically treated mandibular and maxillary molars. J. Endodon 1982; 8: 555-7
2. Pomeranz H, Fishelberg G. The secondary mesiobuccal canal of maxillary molars. J. Am Dent Assoc. 1974; 88: 119-24.
3. Acosta Vigourouxsa, Trugeda Bosniassa Anatomy of the pulp chamber floor of the permanent maxillary first molar. J. Endodon. 1978; 4: 214-9.
4. Weine F, Healey H, Gerstein H, Evanson L. Canal configuration in the mesiobuccal root of the maxillary first molar and this endodontic significance. Oral Surg 1969; 28: 419-25.
5. Hess W. The anatomy of the root canals of the Teeth of the permanent dentition. Londres, John Bale, Sons Danielsson, Ltda. p22, 125. Apud:
6. Kulid JC, Peters DD: Incidence And Configuration of canal systems in the mesiobuccal root of maxillary first and second, molars, J Endodon. 16: 311, 1990
7. Zurcher, E. The anatomy of the root canals of the teeth of the deciduous dents and the first permanent molars. London John Bale, Sons and Danielsson. Ltd. 1925
8. Green D: Double canals in single roots, oral surg 35: 689, 1973.
9. Pineda F: Roentgenographic investigations of the mesiobuccal root of the maxillary first molar, oral surg 36: 253, 1973.
10. Sykaras, S. N. And Economov, P.N. root canal morphology of the mesio bucal root of the maxillary first molar: Oral research N° 2025 April 1971
11. Seidberg B.H. et al, Frequency of two mesiobuccal root canals in maxillary permanent first molars. JADA v. 87, 1973.
12. Weller N.R. Hartwell G.R., the impact of improved access and searching techniques on detection of the mesiolingual canal in maxillary molars J. Endo, v. 15, n.2, 1989
13. Howard M. Fogel et al, canal configuration in the mesio bucal root of the maxillary first molar: a clinical study. J. Endodon 1994, 20: 135-7.

Dr. Henry Herrera, Director de Escuela de Post-grado Universidad Evangélica de El Salvador

Dra. Helen de Herrera, Coordinadora departamento de Investigación, Facultad de Odontología. Universidad Evangélica de El Salvador.

Dr. José Gutiérrez, Ex-profesor, Universidad Evangélica de El Salvador